

Patient Information

ID	####	主治医	XXX
性別	男性	検者	XXX
年齢	62歳	手術日	##年 ##月 ##日
診断および術式	左内頸動脈狭窄 内頸動脈内膜剥離術(CEA)		
Comment	<p><u>記録電位</u> 経頭蓋刺激MEP, 上肢刺激SEP</p> <p><u>記録部位 (モニタージュ)</u> 経頭蓋刺激MEP: C3-C4 monophasic 刺激、両側上肢短母指外転筋記録 右上肢刺激SEP: 右正中神経刺激、C3'-Fz記録</p> <p><u>モニタリングの概略</u> 内シャント設置のための内頸動脈遮断による振幅低下認めず。 内シャント中もSEPを中心に連続モニタリングを行い、変化がないことを確認。 内シャント除去時の内頸動脈遮断中も振幅低下は認めなかった。</p> <p><u>トラブルシューティングなど追記することがあれば記入してください。</u> 経頭蓋刺激MEPの右陽極刺激、左短母指外転筋記録の波形は、手術操作以外の原因によるMEPの変化を知るためのcontrolとして記録した。</p>		

(No 1)

添付された波形データには、潜時及び振幅のスケール、刺激強度が表示されていること。ない場合は余白に記入してください。

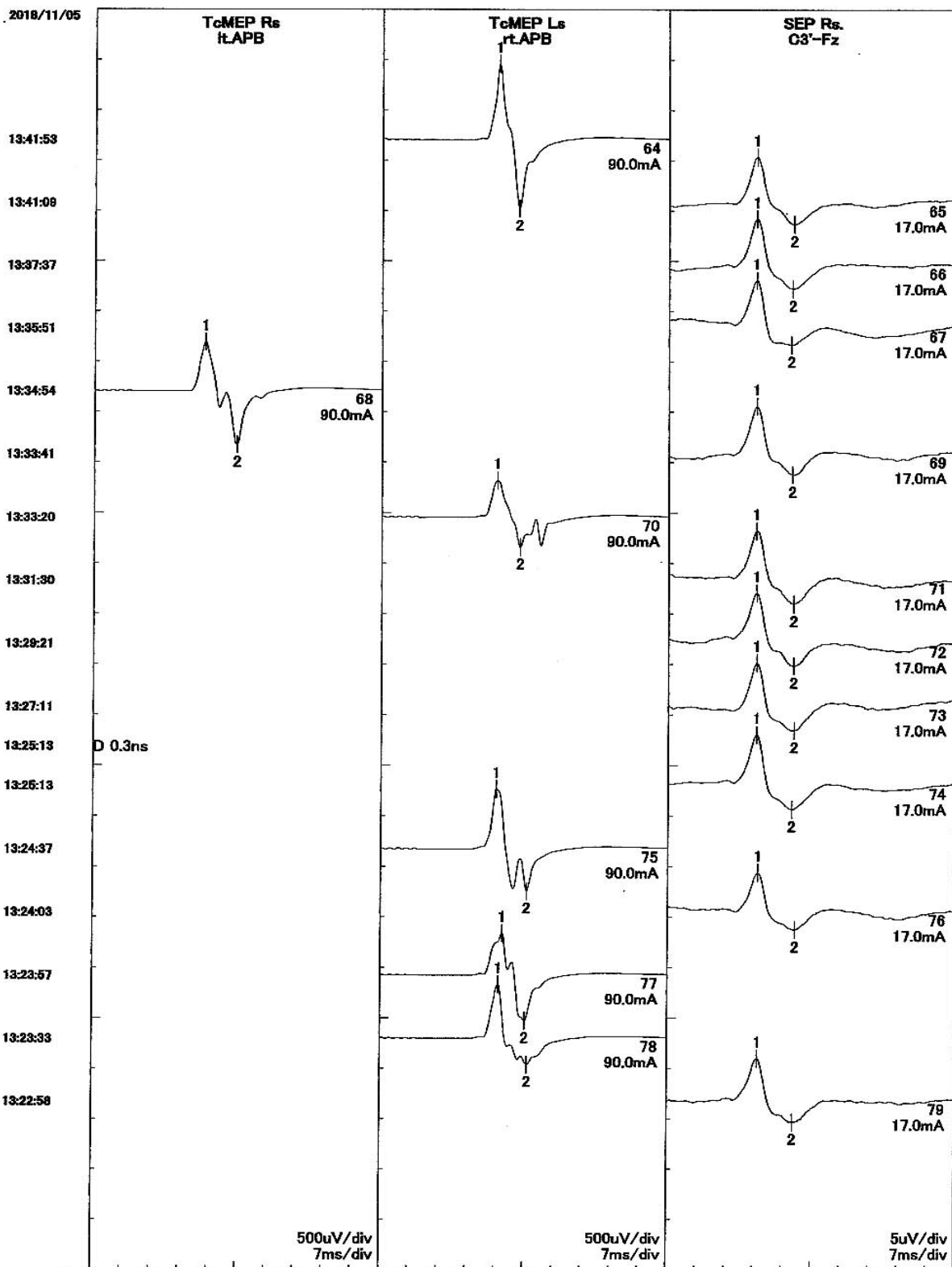
申請者の署名（記名）が必要です。

Signature

○ × △ □

Patient Information

2018/11/05 15:14:36



Ss-MEP Ds-MEP Tc-MEP* (GEA)

6

申請者の署名（記名）が必要です。

Signature ○ × △ □

技師用

〇〇病院

術中モニタリング検査報告書

見

本

Patient Information

申請者の署名（記名）が必要です。

Signature

○ × △ □