

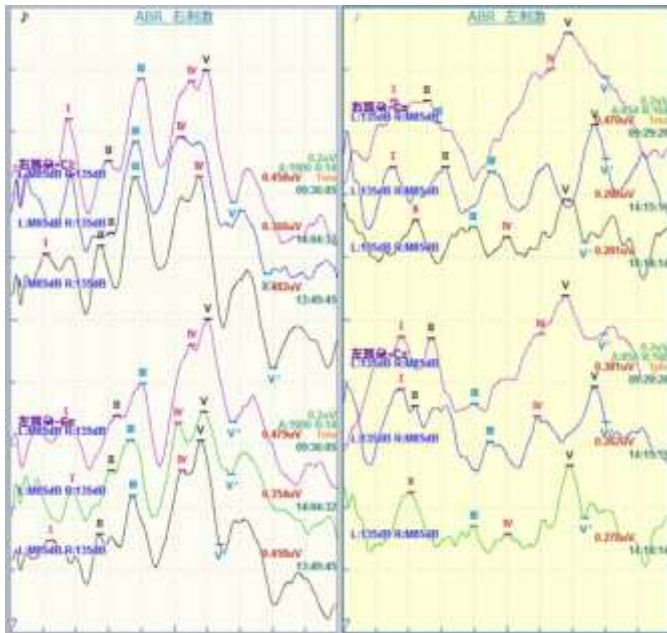
## Patient Information

ID	0002293789	主治医	
性別	女性	検者	XX▷○
年齢	70歳	手術日	##年 ##月 ##日
診断および術式	めまい、左耳鳴り、左聴覚過敏。左後頭下開頭、微小血管減圧術。		
Comment	<p><b>記録電位</b> BAEP</p> <p><b>記録部位（モニタージュ）</b> 両側乳様突起部、前頭部</p> <p><b>所見</b> コントロールから患側の左でV波の潜時が延長していた。健側の右は不変であった。患側の左は小脳牽引によってV波の潜時の延長がみられ、小脳牽引の解除により回復した。</p> <p><b>判定</b> 患側のV波の軽度延長。術後に聴力障害は認めなかった。</p>		

赤字で示した箇所の明記が必須です。

## BAEP

スケールが記載された記録を提出するか、余白に明記してください。



申請者の署名（記名）が必要です。

Signature

○ × △ □